Patología médica de las glándulas salivales

B. Bourgeois, A. Masseau, M. Hamidou, C. Beauvillain de Montreuil

La patología médica de las glándulas salivales constituye un campo amplio y su tratamiento requiere una cierta experiencia y, en ocasiones, la colaboración de distintos especialistas. Numerosos fármacos son responsables de modificaciones de la producción salival, ya que compiten con los neurotransmisores del sistema nervioso autónomo. Las sialoadenitis virales y supuradas pertenecen al ámbito del médico general y se benefician de un tratamiento sintomático, e incluso a veces específico. Las sialolitiasis representan el trastorno médico más frecuente. Su tratamiento mediante sialoendoscopia y litotricia intra o extracorpórea aparece como una alternativa a las técnicas quirúrgicas convencionales. Las sialoadenitis crónicas y las sialoadenosis (entre ellas el síndrome de Sjögren) requieren un tratamiento médico y a menudo un seguimiento clínico prolongado.

© 2006 *Elsevier SAS. Todos los derechos reservados.*

Palabras Clave: Sialolitiasis; Enfermedades salivales; Sialoadenitis; Sialoadenosis; Síndrome de Sjögren; Secreción salival; Enfermedades autoinmunitarias

Plan

- **Generalidades** 1
  - Definición 1
  - Exploración clínica 1
  - Pruebas complementarias 1
- **Malformaciones de las glándulas salivales** 2
  - Aplasia. Hipoplasia 2
  - Quistes. Fístulas 2
  - Distopias 2
- **Anomalías funcionales** 2
  - Sialorrea o ptialismo 2
  - Xerostomías 3
  - Trastornos de la composición salival 4
- **Anomalías de origen traumático** 4
  - Fístulas salivales 4
  - Mucocele y ránula 4
- **Sialitis** 4
  - Sialoadenitis 4
  - Sialoductitis 7
  - Sialitis globales: calcinosis salivales 9
- **Sialosis** 9
  - Sialoadenosis no sistémicas 9
  - Sialosis sistémicas 10

Generalidades

Definición

Las enfermedades médicas de las glándulas salivales engloban las malformaciones de dichas glándulas, cuyo tratamiento no requiere cirugía, los trastornos de la excreción salival y, sobre todo, el conjunto de las tumefacciones agudas o crónicas no tumorales que afectan a las glándulas salivales principales, accesorias y ectópicas.

Exploración clínica

La anamnesis es de gran valor para orientar el diagnóstico (v. el árbol de decisiones) y debe apreciar:
- la existencia de dolor u otalgia;
- la evolución de los trastornos. De este modo, en caso de una tumefacción parotídea, el cuadro nosológico es distinto, en función de que se trate de un episodio único, de inflamaciones recidivantes o de una hipertrofia crónica;
- la existencia de trastornos de la función salival, sobre todo de xerostomía;
- datos patológicos generales, como los antecedentes farmacológicos, las costumbres dietéticas y las exposiciones profesionales, las manifestaciones pulmonares, oftalmológicas y endrocrinas.

La exploración clínica de las áreas salivales de la región cervical debe ser bilateral y comparativa. Incluye la inspección, la palpación endobucal con un dedo y la exploración de la cavidad bucal para apreciar el aspecto de las mucosas y de los orificios de los conductos excretores.

Pruebas complementarias

El diagnóstico es sobre todo clínico, pero puede ayudarse, según se precise, de pruebas complementarias

sencillas, como las radiografías convencionales (para buscar litiasis o calcificaciones) y el hemograma sanguíneo con fórmula leucocítica.

La sialografía tiene un doble interés, tanto diagnóstico como terapéutico, en las sialoadenitis recidivantes o crónicas. La ecografía aporta poca información en las alteraciones médicas de las glándulas salivales.

La biopsia de las glándulas salivales accesorias labiales, sublinguales, e incluso de la propia parótida infrauricular, sin riesgo de lesionar el nervio facial, permite el diagnóstico histológico de las sialosis sistémicas. Casi nunca es indispensable en las sialomegalias nutricionales.

El valor de otros estudios complementarios, más específicos, se describirá en cada uno de los trastornos.

■ Malformaciones de las glándulas salivales

Las primeras descripciones anatómicas precisas de las glándulas salivales se remontan al siglo xvii, con los trabajos de Thomas Wharton de York, quien identificó la glándula submaxilar y su conducto excretor, y con los de Niels Steensen (también llamado Nicolas Stenon) en Francia, quien descubrió el conducto excretor de la glándula parótida al disecar una cabeza de oveja [1].

En el ser humano, las glándulas salivales se dividen desde el punto de vista clínico en mayores (parótida, submaxilar y sublingual) y menores (labiales, yugales, palatinas, velares y linguales). Según su función se clasifican en serosas (parótida), mucosas y mixtas (submaxilar y sublingual) [2].

Durante la vida fetal, las glándulas salivales se forman por la proliferación del epitelio bucal en el mesénquima subyacente en la zona del futuro orificio excretor de la glándula. Las parótidas se desarrollan a partir de la 4.ª semana, las submaxilares a la 6.ª semana, las sublinguales a la 8.ª semana y las accesorias a la 12.ª semana.

Las células mucosas ya son funcionales antes del nacimiento, mientras que las glándulas serosas sólo lo son después. En la parótida, la formación más tardía de la cápsula explica la posibilidad del secuestro intraglandular de ganglios linfáticos [3].

Aplasia. Hipoplasia

La aplasia de todas las glándulas salivales es excepcional.

La aplasia de una o de varias glándulas puede aparecer aislada o asociada a un síndrome polimalformativo, como la aplasia parotídea que aparece en los síndromes del primer arco branquial [4]. Con menos frecuencia, las caries asociadas a una desmineralización del esmalte y que afectan de forma selectiva a la arcada inferior pueden revelar, en los niños, una aplasia bilateral de las glándulas submaxilares [5].

La hipoplasia parotídea, que aparece en el síndrome de Melkerson-Rosenthal, no parece ser de origen malformativo, sino que correspondería más bien a una atrofia secundaria a la disfunción parasimpática.

Quistes. Fístulas

Los quistes salivales congénitos corresponden a falsos quistes de retención (submaxilares y sublinguales), que se deben a una atresia del conducto. También existen quistes gingivales e intramandibulares.

La poliquistosis parotídea es infrecuente. Puede afectar a una sola o a ambas parótidas y se asocia a malformaciones poliquísticas renales, hepáticas, pancreáticas y pulmonares.

Las fístulas congénitas son poco habituales, en ocasiones asociadas a malformaciones complejas de las hendiduras branquiales. Su tratamiento es quirúrgico [6].

Distopias

Los lóbulos salivales premaseterino o parafaríngeo de la parótida, o supramilohioideo de la submaxilar, son frecuentes y no se pueden considerar distópicos.

En el tejido linfoide (como las amígdalas) se observan con frecuencia lóbulos salivales aberrantes [7]. La encapsulación tardía de la parótida durante el desarrollo embrionario constituye una explicación de la formaciones heterotópicas paraparotídeas o cervicales en el borde anterior del músculo esternocleidomastoideo [8]. Se han descrito otros en el oído medio [9], en la articulación temporomandibular, en la hipófisis, en el tracto tirogloso y en el recto [10].

La inclusión salival mandibular, o laguna de Stafne, se observa en varones de 30-70 años, en forma de una laguna radiotransparente, delimitada por un ribete de condensación, un poco anterior al ángulo de la mandíbula. Es asintomática y se desarrolla con más frecuencia a partir de la glándula sublingual [11, 12]. De forma excepcional, lo hace a nivel sinfisario, entre los incisivos centrales. La abstención terapéutica es la conducta habitual.

■ Anomalías funcionales

La producción salival presenta una variabilidad interpersonal. En una misma persona hay modificaciones circadianas y debidas a la edad [13]. Es máxima a los 6-14 años y desciende a partir de los 20 años [14].

Sialorrea o ptialismo

Diagnóstico

La sialorrea se define como una excreción salival exagerada. El babeo pasivo es inconstante y puede aparecer, aparte de en la sialorrea, en caso de incompetencia labial o de trastornos neurológicos (parkinsonismo senil y parálisis labioglosofaríngea). El ptialismo también debe distinguirse de la ptialomanía, o tic de succión, que excita las glándulas salivales. Este trastorno es frecuente en las personas portadoras de prótesis dentales [15].

El paciente describe una sensación de saturación bucal por la saliva, que se confirma por el relleno rápido de los espacios sublinguales durante la exploración clínica. Aparece una fatiga muscular suprahioidea y cervical, debido a la incesante necesidad de deglutir. El tiempo de la prueba de dispersión del terrón de azúcar del n.° 4, colocado bajo la lengua, es claramente inferior a tres minutos.

En caso de duda diagnóstica, el ptialismo puede objetivarse mediante una sialometría, que mide el volumen y la producción salival por cateterismo del conducto de Stenon en reposo y tras la estimulación. Un flujo de 0,3-2,5 ml/15 minutos se considera normal en reposo, así como de 0,5-10 ml/15 minutos tras la estimulación con 1 ml de solución de ácido cítrico colocado sobre la lengua. La gammagrafía dinámica, que mide el aclaramiento de radioisótopos (^{99m}Tc y ^{131}I) permite igualmente apreciar la producción global de las glándulas salivales [16].

Etiología

Existen numerosas causas y las más frecuentes son:

- dolores bucales (inyecciones de anestésicos locales);

Cuadro I.
Principios activos (DCI) que pueden causar sialorrea.

Alprazolam	Levodopa
Amiodarona	Litio
Buspirona	Ácido mefenámico
Clozapina	Sales mercuriales
Diazóxido	Pentoxifilina
Gentamicina	Pilocarpina
Guanetidina	Risperidona
Imipenem	Rivastigmina
Productos yodados	Suxametonio
Kanamicina	Tacrina
Ketamina	Tobramicina

- inflamaciones orales (erupción dental, estomatitis);
- causas gástricas (úlcera, gastritis), intestinales (parasitosis), hepatovesiculares (litiasis), así como la gestación (2.°-5.° mes de embarazo);
- síndrome de Riley-Day, o disautonomía familiar, de transmisión autosómica recesiva, atribuido a una alteración del metabolismo de las catecolaminas. Puede asociar un déficit lagrimal y fluctuaciones de la presión arterial, además de la sialorrea, relacionada sin duda con problemas de paresia digestiva [17];
- trastornos neurológicos (neuralgias del trigémino, esquizofrenia profunda, invasión tumoral de los centros salivales del suelo del cuarto ventrículo, rabia, epilepsia encefalítica);
- intoxicaciones exógenas (plomo) y endógenas (urea);
- medicamentos (Cuadro I) [18];
- alteraciones endocrinas (hipotiroidismo, tumores carcinoides);
- la sialorrea periódica, crónica y recidivante a intervalos regulares de algunas semanas, afecta a las mujeres según un modo de transmisión autosómica dominante. Se acompaña de forma inconstante de dolores abdominales y de neutropenias cíclicas [19].

Tratamiento

El tratamiento debe ser etiológico siempre que sea posible. Si no, será paliativo mediante anticolinérgicos con efecto atropínico (parche de escopolamina), de derivados imipramínicos (clomipramina) o de metoclopramida en caso de discinesia digestiva [20]. Ante un fracaso, puede plantearse el tratamiento quirúrgico, que se basa en las plastias de tunelización de los extremos distales de los conductos excretores [21], o en la sección de la cuerda del tímpano. Estos métodos exponen, entre otros riesgos, a parotiditis, estenosis de los conductos y al desarrollo de formaciones quísticas.

Las toxinas botulínicas de tipo A y B [22], mediante inyección intraglandular bajo control ecográfico, permiten una reducción transitoria del flujo salival en el 80% de los casos [23]. Las inyecciones deben repetirse cada 3-6 meses.

Xerostomías

Diagnóstico

El paciente describe una incapacidad para hablar, masticar y deglutir sin la ayuda de líquido, asociadas a glosodinias y estomatodinias. La mucosa bucal aparece eritematosa y brillante, recubierta de un material que se adhiere al depresor, mientras que la lengua está despapilada y atrófica [24]. La saliva sale con dificultad por los orificios de los conductos excretores mediante la presión manual. Este déficit salival puede medirse a grandes rasgos con la prueba del terrón de azúcar del n.° 4 que, colocado bajo la lengua, tarda más de 3 minutos en disolverse [25].

Cuadro II.
Principios activos (DCI) que pueden inducir xerostomía.

Anfetaminas	Inhibidores de las proteasas
Anticolinérgicos atropínicos	Levodopa
Antidepresivos tricíclicos	Omeprazol
Antihistamínicos	Ondansetrón
Butirofenonas	Fenotiazinas
Quimioterápicos antineoplásicos	Tiabendazol
Didanosina	Tramadol
Inhibidores de la recaptación de la 5-HT	

De forma secundaria, aparece una sobreinfección micótica que adopta varios aspectos: queilitis angular, muguet o lengua negra. La alteración del medio bucal (sobre todo su acidez) favorece la aparición de caries muy evolutivas, situadas a veces en el cuello dental [26].

El diagnóstico puede ayudarse de la debimetría salival, y la gammagrafía (radiosialometría) suele mostrar una leve captación del trazador por el conjunto del parénquima salival y una radiactividad prolongada [16]. La acidificación del medio bucal con un pH <6 medido con papel de pHmetría, que vira entre 5 y 8,5, a nivel de la cara dorsal de la lengua, es un signo indirecto [27].

Etiología

Las causas también son múltiples [24, 26]:
- déficit salivales de origen central, que incluyen las psicosis, los síndromes depresivos, los tumores cerebrales, las encefalopatías y la esclerosis múltiple;
- síndrome de Shy-Drager, que asocia hipertensión ortostática, trastornos esfinterianos y déficit de las secreciones lagrimales, salivales y de la sudoración;
- déficit de origen periférico (parotiditis viral, síndrome de Sjögren, síndrome de Heerfordt de la sarcoidosis, síndrome de Godwin, síndrome de Felty y enfermedad de Waldeström), que se estudiarán después. También aparecen secuelas de la irradiación cervicofacial con intención oncológica, realizada en la totalidad de las glándulas salivales; la asialia aparece por lo general tras la radiomucositis. Las dosis tumoricidas de 65 Gy suelen provocar una xerostomía definitiva;
- trastornos que provocan una alteración del equilibrio hidroelectrolítico (diabetes mellitus o insípida, nefritis poliúrica, vómitos y diarrea crónicos, deshidratación por caquexia y avitaminosis);
- causas medicamentosas (Cuadro II) [18], que son responsables del 80% de los déficit salivales, sobre todo los psicótropos, con posologías a menudo muy intensivas o por interacciones farmacológicas, frecuentes en los pacientes ancianos;
- tabaco y toxicomanías.

Tratamiento

Se deben eliminar, en la medida de lo posible, las medicaciones que originan xerostomía. Al menos, se debe aconsejar una hidratación suficiente y una higiene bucal estricta.

Pueden emplearse estimulantes de la secreción salival cuando la prueba del ácido cítrico es positiva (2 gotas de solución al 2,5% sobre la cara dorsal de la lengua aumentan la producción salival al cabo de 5 minutos). La estimulación más simple se basa en los alimentos ácidos, la masticación de los alimentos duros y, si es necesario, en la utilización de mucolíticos como la

bromhexina y de sialogogos que se clasifican habitualmente en función de su modo de acción. Se distinguen:
- colinérgicos, de los que el más clásico es el clorhidrato de pilocarpina, o tintura de Jaborandi diluida al 20% (20 gotas, tres veces al día);
- adrenolíticos, como la dihidroergotamina [28];
- coleréticos como la anetoltritiona.

En caso de que la prueba del ácido cítrico sea negativa, es ilusorio esperar resultados con los sialogogos, por lo que se deben emplear las salivas artificiales, a base de soluciones iónicas acuosas.

Trastornos de la composición salival

De forma esquemática, la saliva contiene electrólitos, elementos orgánicos (glúcidos, proteínas, lípidos), enzimas, inmunoglobulinas, hormonas, escasas células de descamación y tóxicos [3].

Los estudios sialoquímicos pueden suponer una ayuda diagnóstica en diversas alteraciones generales como:
- la mucoviscidosis;
- las afecciones tiroideas, la diabetes [29] y los trastornos suprarrenales;
- las sialosis [30].

Muchas de las sustancias administradas por vía sistémica se excretan por la saliva, como el etanol, la morfina, el litio, la teofilina, la digoxina y algunos antibióticos, como la espiramicina y el estolato de eritromicina, que conservan una actividad antibacteriana empleada con intenciones terapéuticas.

■ Anomalías de origen traumático

Fístulas salivales

Las fístulas salivales pueden aparecer tras un traumatismo [31], después de una infección o por la radioterapia. Las de tipo endobucal, que suelen producirse en el conducto de Wharton, tienen una escasa repercusión. Las fístulas cutáneas submaxilares (secuela de una infección tuberculosa crónica) son muy infrecuentes en la actualidad y responden bien al tratamiento antituberculoso. En la glándula parótida, las fístulas cutáneas pueden aparecer tras una herida por arma blanca o vidrio, o en menos casos tras una infección. Las fístulas posteriores pretragales se resuelven de forma espontánea con antibioticoterapia, anticolinérgicos de acción atropínica y compresión glandular prolongada [32]. En las de localización anterior, maseterinas y genianas, se recurre por lo general a la cirugía tras el cateterismo del conducto de Stenon.

Mucocele y ránula

El mucocele, que se localiza en el labio inferior en más del 50% de los casos, constituye una pequeña tumefacción redondeada y azulada, que evoluciona hasta que un traumatismo vacía su contenido, tras lo que vuelve a formarse con lentitud hasta el siguiente traumatismo. En la cara ventral de la lengua, estas formaciones se denominan quistes de Blandin-Nuhn, y se deben a la acumulación de moco en el tejido conjuntivo, debido a un traumatismo mecánico por mordedura de una glándula salival accesoria [33].

En el suelo de la boca, el quiste de retención se denomina ránula y es una masa benigna, blanda y casi siempre unilateral que puede aparecer a cualquier edad. Se desarrolla a partir de la glándula sublingual, y se apoya en el músculo milohioideo, pero puede extenderse en reloj de arena a la celda submaxilar [34]. La mejor opción terapéutica es la exéresis completa, pero a veces es preciso realizar una simple marsupialización.

También debe recordarse la existencia de la parotidomegalia de los sopladores de vidrio, los músicos de instrumentos de viento, o tras una espirometría, lo que traduce un neumatocele por insuflación de aire en el conducto de Stenon [35]. También se han descrito intumescencias parotídeas y submaxilares tras intubaciones o endoscopias, que podrían deberse a compresiones del orificio del conducto excretor [36].

■ Sialitis

Este término engloba el conjunto de los trastornos inflamatorios de las glándulas salivales. Si la afectación se asienta en el parénquima, se trata de una sialoadenitis. Por el contrario, si es sobre todo del conducto, como en las litiasis, el término más utilizado es el de sialoductitis [3].

Sialoadenitis

Sialoadenitis infecciosas

Sialoadenitis virales

Virus de la parotiditis [37]. La parotiditis viral, o paperas, es la más banal de las infecciones salivales y aparece sobre todo en los niños prepúberes, sin predominio por el sexo.

El agente causal es un paramixovirus con tropismo glandular y neural. Esta infección, muy contagiosa, es endémica en las zonas templadas y presenta picos epidémicos invernales.

Tras la incubación asintomática de 18-21 días, aparece un período de invasión breve, de 24-36 horas. Se manifiesta por hipertermia moderada, otalgia que se agrava por la masticación, sequedad bucal y eritema periorificial.

La parotiditis viral, que al principio es unilateral y después bilateral a los 3 días, presenta una fase de estado en el 70% de los casos. La tumefacción parotídea, muy dolorosa, rellena la depresión retromandibular y eleva el lóbulo de la oreja. La faringitis eritematosa, que es inconstante, predomina alrededor de los orificios de los conductos de Stenon. La excreción salival disminuye, pero sigue siendo clara. En el 10% de los casos pueden afectarse las glándulas sublinguales y submaxilares.

Las localizaciones glandulares extrasalivales (orquitis, 2/1.000; pancreatitis, 0,4/1.000; ovaritis y tiroiditis excepcionales) aparecen antes, durante o después de la parotiditis viral y a veces en su ausencia.

La meningitis linfocítica aguda, a menudo subclínica, es la más frecuente (16%) de las localizaciones neuromeníngeas, muy por delante de la encefalitis (0,5/1.000) y de la afectación de los nervios craneales (0,1/1.000) en forma de hipoacusia uni o bilateral y todavía más infrecuente como ceguera por neuritis óptica o como parálisis facial.

El diagnóstico es esencialmente clínico y sólo se emplean pruebas analíticas en las formas atípicas. La hiperamilasemia (que es máxima tras 3-4 días y después disminuye en 2-3 semanas) y la leuconeutropenia poseen un escaso valor orientativo. El citodiagnóstico en la saliva muestra células epiteliales glandulares, con lisis nuclear e inclusiones protoplásmicas oxífilas. El aislamiento del virus de la parotiditis en la saliva, al cabo de

8 días, confirma el diagnóstico. Puede realizarse el serodiagnóstico en dos muestras tomadas con 10 días de intervalo para identificar la IgM.

Las formas clásicas se tratan mediante reposo en cama, analgésicos, antitérmicos e higiene bucal. La curación clínica se produce tras unos doce días. Es obligatorio faltar a la escuela durante 15 días.

En los pacientes inmunodeprimidos y en mujeres embarazadas, se aconsejan las gammaglobulinas específicas en dosis de 0,3 ml/kg en inyección i.m.

La profilaxis se basa en la vacuna viva atenuada, aplicable en una sola inyección subcutánea, ya sea aislada o asociada a los antígenos del sarampión y la rubéola.

Citomegalovirus [38]. La primoinfección por citomegalovirus (CMV) es casi siempre asintomática, y alrededor del 50-80% de los adultos presentan una serorreacción positiva.

La sialitis con inclusiones citomegálicas es infrecuente y afecta (por reactivación viral) a mujeres embarazadas y a pacientes con una gran debilidad por inmunosupresores, leucemia o cáncer en estadio terminal. La alteración parotídea es más frecuente en los niños, mientras que en los adultos afecta sobre todo a la glándula submaxilar.

El diagnóstico se basa en la detección de inclusiones celulares intranucleares características en la saliva, la orina y las heces. Las serologías son útiles tan sólo para el diagnóstico de la primoinfección, con seroconversión y demostración de IgM específicas. El diagnóstico serológico carece de interés en las reactivaciones del CMV.

Otras sialoadenitis virales. La faringitis vesiculosa de la herpangina (virus coxackie A) puede acompañarse de una parotiditis uni o bilateral [39].

En las infecciones por echovirus pueden observarse tumefacciones parotídeas del tipo de las paperas.

Las infecciones por los virus de la gripe (influenza A), de la mononucleosis infecciosa y de la coriomeningitis linfocítica pueden presentar una parotiditis subaguda [3].

Por último, el virus de la inmunodeficiencia humana puede provocar parotiditis crónicas inespecíficas [40] que se describirán más adelante en el apartado de las sialosis sistémicas.

Sialoadenitis bacterianas piógenas

Parotiditis agudas del adulto. La infección se desarrolla por vía retrógrada a través del conducto durante enfermedades generales graves. Los microorganismos responsables son el *Staphylococcus aureus*, los *Streptococcus viridans* y *hemolyticus,* y, con menos frecuencia, los neumococos y los bacilos coliformes [41]. Las situaciones de caquexia, deshidratación, inmunodepresión espontánea o inducida y los tratamientos neurolépticos enérgicos favorecen la aparición de dichas infecciones. Las parotiditis postoperatorias, donde la premedicación anestésica y la deshidratación postoperatoria desempeñan un papel destacado, aparecen de forma infrecuente tras las intervenciones sobre el macizo facial y son más bien propias de la cirugía abdominal y ginecológica [27].

El inicio de los síntomas puede ser hiperagudo, con un dolor intenso, o bien progresivo, con una sensación de tensión dolorosa que se proyecta al área parotídea. El diagnóstico se basa en la presencia de tumefacción parotídea con inflamación cutánea alrededor, simultánea a una alteración marcada del estado general. El orificio del conducto de Stenon, que aparece enrojecido y turgente, drena una saliva purulenta. La parálisis facial es infrecuente, pero puede aparecer (Fig. 1, 2). Si no se trata la infección, progresa hacia la supuración, con fistulización cutánea ocasional.

Figura 1. Parálisis facial derecha en una anciana con una parotiditis aguda supurada.

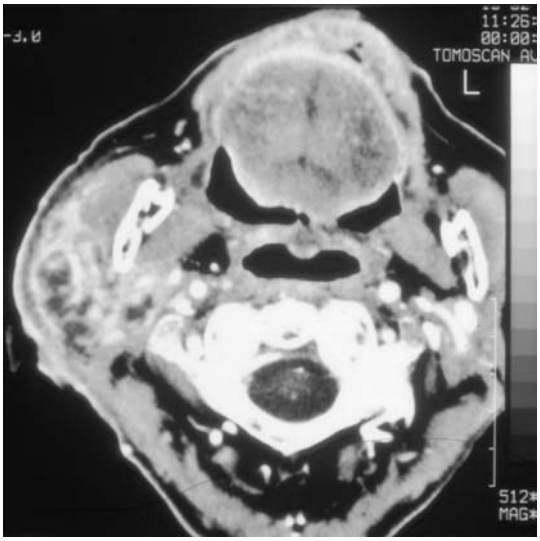

Figura 2. Imagen de TC de la misma paciente, con ventana parenquimatosa, en la que se aprecia un aspecto multiabscedado de la glándula parótida.

El tratamiento, en los pacientes con buen estado general, se basa en la antibioticoterapia, orientada según las muestras bacteriológicas tomadas en el orificio de Stenon, una higiene bucal estricta y el control, en la medida de lo posible, de los factores favorecedores, lo que lleva a la curación sin complicaciones [41]. En caso de amenaza de fistulización a la piel (Fig. 3), debe realizarse una pequeña incisión de drenaje estrictamente cutánea. En los pacientes ancianos, debilitados o muy desnutridos, la hospitalización es indispensable para administrar una antibioticoterapia por vía intravenosa y realizar una reposición hidroelectrolítica adecuada. Sin embargo, el pronóstico sigue siendo sombrío con frecuencia, debido a la gravedad de la infección, el estado de inmunodepresión y el riesgo de descompensación de las enfermedades asociadas.

Sialoadenitis agudas del recién nacido. La cavidad bucal estéril del neonato se contamina en varias horas por estafilococos y estreptococos. De forma infrecuente,

Figura 3. Supuración retroauricular en vías de fistulización.

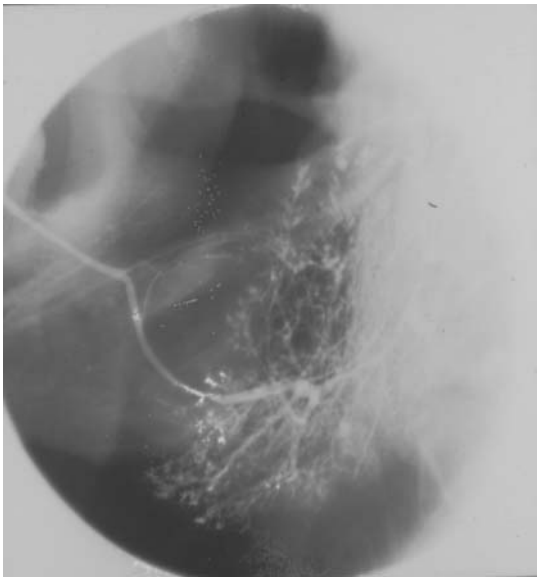

Figura 4. Sialografía con contraste ultrafluido. Aspecto de árbol en flor presente en una parotiditis crónica juvenil.

a menudo cuando hay un déficit de anticuerpos maternos, puede aparecer una parotiditis o submaxilitis unilateral supurada. La antibioticoterapia adecuada al microorganismo causal suele producir la curación [27].

Parotiditis recidivantes infantiles. Son bastante frecuentes y aparecen entre los 3 y los 6 años, con un ligero predominio masculino. Los primeros episodios, que se producen hacia los 4-5 años, se confunden a menudo con las paperas, pero la repetición de los episodios reorienta el diagnóstico.

Los microorganismos responsables son comensales de la orofaringe, sin que pueda evidenciarse una relación entre el estado séptico del medio bucal y la repetición de los episodios infecciosos. Además, la parotiditis afecta a menudo al conjunto del parénquima, sin sialoductitis [3].

El cuadro clínico asocia una tumefacción dolorosa, sobre todo unilateral, del área parotídea, una adenitis yugulocarotídea homolateral, y una turgencia del orificio del conducto de Stenon (que drena algunas gotas de saliva purulenta al comprimir la glándula con las manos). Todo esto aparece en un contexto de alteración moderada del estado general, dominada por astenia, que puede preceder a los trastornos en 24-48 horas.

La sialografía mediante contraste ultrafluido evidencia múltiples ectasias de pequeño tamaño, que penden de los canalículos. Este aspecto patognomónico se clasifica a menudo como imagen de «árbol en flor», o de «perdigonada» (Fig. 4). El conducto de Stenon y los conductos eferentes contrastan por su aparente normalidad en esta exploración. La sialografía, aparte de su papel diagnóstico principal, permite realizar lavados locales antisépticos.

Cada episodio evoluciona hacia la resolución a lo largo de varios días, con el uso de antibióticos, que conviene proseguir durante varias semanas, e incluso repetirlos tras la curación clínica, lo que permite evitar las recidivas durante períodos prolongados.

Los lavados glandulares seriados por vía del conducto con soluciones antibióticas, espaciados 6 meses, permiten también distanciar los episodios. Algunos equipos realizan asimismo dilataciones de los conductos por vía endoscópica, asociadas a instilación de hidrocortisona, con buenos resultados [42].

La curación clínica se produce de forma clásica en la pubertad, lo que hace pensar en un papel hormonal en esta enfermedad.

Parotiditis crónicas del adulto. No se trata propiamente de una entidad clínica, sino que corresponde más bien a la producción de fenómenos repetidos de retención salival, a parotiditis recidivantes infantiles que perduran más allá de la pubertad y a sialoadenitis autoinmunitarias.

Sólo los procesos agudos, donde el dolor suele ser moderado, justifican una antibioticoterapia sistémica. La prevención de las recidivas se basa en los lavados periódicos a través de los conductos, simplemente con suero salino, a los que se puede añadir antibióticos de la clase de las penicilinas [43]. Los núcleos residuales de parotiditis crónica pueden adoptar un aspecto seudotumoral y justificar una parotidectomía con fines diagnósticos y terapéuticos, en cuyo caso la disección del nervio facial presenta una especial dificultad.

Otras sialoadenitis bacterianas

Sialoadenitis tuberculosas. Aunque son infrecuentes, aún revisten cierta actualidad. En más del 66% de los casos afectan a la glándula parótida [44].

La mayor parte de las veces se trata de una afectación secundaria por vía hematógena o linfática, y en las formas nodulares es difícil realizar la distinción entre una sialitis o una adenitis, debido a la encapsulación del tejido linfoide en el interior de la parótida. Desde el punto de vista clínico, se presenta como un nódulo pretragal, que muestra una necrosis caseosa central y que puede evolucionar hacia la fistulización cutánea.

El diagnóstico de certeza se basa en la identificación del bacilo de Koch tras el cultivo del material caseoso en medio de Löwenstein.

La sialografía puede mostrar una imagen de huella en el parénquima glandular, con más frecuencia en el polo superior de la glándula [27], o extravasaciones remansadas del producto de contraste, más características en la fase de necrosis.

La afectación diseminada parenquimatosa asociada a la tuberculosis primaria es excepcional e indolora. En ocasiones no existe tumefacción palpable.

El tratamiento consiste en la aplicación clásica de cuatro fármacos antituberculosos durante 6-18 meses. En caso de nódulos residuales, puede ser necesaria la parotidectomía [27].

Sialoadenitis por micobacterias atípicas. En los niños pequeños, se han descrito parotiditis por micobacterias atípicas escotocromógenas *(Mycobacterium flavescens)*. Estas sialoadenitis parotídeas se presentan con un cuadro clínico superponible a las sialoadenitis tuberculosas y su evolución clínica progresa hacia la curación espontánea por fistulización [45].

Sialoadenitis sifilíticas. Son excepcionales y aparecen como una tumefacción inflamatoria bilateral de las glándulas parótida o submaxilar, con pocos síntomas siempre que no exista una sobreinfección bacteriana [46]. El diagnóstico se basa en las pruebas serológicas y el tratamiento consiste en penicilina G benzatina.

Sialoadenitis alérgicas y tóxicas

La glándula parótida, que presenta numerosos componentes linfoides, puede presentar fenómenos alérgicos alimentarios, pulmonares, e incluso medicamentosos (derivados de la fenilbutazona, productos de contraste yodados, nitrofurantoína, cloranfenicol, sales mercuriales, etc.) [18] o por *Candida albicans*.

El cuadro clínico es el de una tumefacción glandular que persiste o recidiva sin supuración, con sialorrea, salvo en la alergia a los derivados de la fenilbutazona, donde la hiposialia es la regla general. Estas sialomegalias simulan a menudo a las parotiditis, porque presentan fiebre y dolor. La eosinofilia sanguínea y salival tiene un valor orientativo, pero sólo las pruebas positivas intradérmicas al alergeno aportan el dato diagnóstico [47]. La interrupción del tratamiento se sigue de la rápida regresión de la tumefacción, pero los problemas de producción salival pueden persistir más tiempo [48].

Las sialitis tóxicas son a menudo de origen profesional y se han implicado los ésteres fosfóricos, los pesticidas y los insecticidas. El saturnismo (intoxicación por plomo) es infrecuente en la actualidad.

Sialoadenitis sublinguales y de las glándulas salivales accesorias

La sialoadenitis sublingual es una inflamación crónica que aparece en mujeres ancianas, favorecida por la involución glandular y los traumatismos de repetición (prótesis dentales). Se presenta en forma de una tumefacción del suelo de la boca en su parte lateral, indurada y poco sensible, que eleva la cresta salival, cuyo diagnóstico diferencial con una afectación submaxilar puede ser difícil. Sin embargo, la saliva que se exprime por el orificio de Wharton sigue siendo clara. La radiografía del suelo de la boca, con una proyección oclusal, permite descartar una litiasis del conducto de Wharton. Su tratamiento definitivo es quirúrgico, mediante anestesia local, con respeto del conducto excretor de la glándula submaxilar y del nervio lingual [3]. El estudio histológico muestra una afectación inflamatoria crónica de la glándula y revela a veces la presencia de una litiasis.

Las sialoadenitis de las glándulas salivales accesorias palatinas pueden observarse en casos de tabaquismo en forma de pápulas umbilicadas por los orificios eritematosos de los conductos.

Sialoductitis

Megaconductos

Se trata de una alteración uni o bilateral, que afecta casi de forma exclusiva al conducto de Stenon y que aparece sin relación alguna con cuadros de litiasis. Existe controversia sobre su etiopatogenia. Puede corresponder a una discinesia salival caracterizada por dilataciones reflejas repetidas de los conductos, o bien a una displasia constitucional [49].

El cuadro clínico imita al de los trastornos litiásicos, con episodios mecánicos complicados por fenómenos inflamatorios. La tumefacción se localiza en el conducto y afecta más a la región maseterina que a la celda parotídea. La expresión salival es característica en forma de chorro (ptialorrea eyaculativa) y puede provocar una sialorrea [3].

El diagnóstico se establece por la sialografía, que muestra las dilataciones, en ocasiones considerables, irregulares y moniliformes de los conductos salivales de primer y segundo orden. El estado del parénquima glandular es difícil de apreciar, debido a que resulta complicado lograr su opacificación, pero en teoría es normal.

El tratamiento de esta alteración crónica se basa en los sialogogos y en instilaciones de antibióticos en los conductos [27].

Sialolitiasis

Es la segunda alteración más frecuente de las glándulas salivales, tras la parotiditis viral (paperas). En más del 90% de los casos afectan a la glándula submaxilar de forma unilateral.

Etiopatogenia

Gracias a la estasis salival, una infección por vía ascendente debida a microorganismos piógenos proporciona la materia orgánica necesaria para los fenómenos de nucleación, y la aposición de las capas sucesivas de hidroxiapatita permitirá el crecimiento de la litiasis. Esta teoría, que suele aceptarse, tiende a ponerse en entredicho, debido a la ausencia de un núcleo orgánico demostrada en los últimos trabajos de análisis espectrométrico mediante difracción de rayos X, que se han realizado en diferentes muestras de litiasis [50].

Cuadro clínico

Litiasis submaxilares. Pueden aparecer desde la infancia, pero se producen sobre todo en la edad adulta.

El cuadro clínico es variable [27]. En los casos más leves, puede tratarse de una tumefacción indolora y reversible de una glándula submaxilar durante una comida (hernia de Garel), debido al obstáculo mecánico al vaciamiento salival que supone la litiasis. Esta tumefacción, palpable bajo el borde basal de la mandíbula, desaparece de forma espontánea después de que el paciente perciba una acumulación de saliva en la boca. En caso de bloqueo total persistente, con espasmo asociado del conducto, la intumescencia glandular puede volverse dolorosa, con irradiación lingual y auricular. En tal caso se habla de cólico salival de Morestin. El dolor y la tumefacción también desaparecen de forma espontánea tras la emisión de un chorro de saliva.

Estos fenómenos mecánicos pueden complicarse por otros de tipo inflamatorio, que pueden ser la presentación inicial. En caso de cálculos retrooriciales, estos episodios inflamatorios aparecen en forma de una tumefacción del suelo de la boca, con dolor unilateral y que eleva la cresta sublingual, con turgencia del orificio del conducto de Wharton. Además aparece sialorrea purulenta (Fig. 5). La evolución espontánea lleva a la fistulización a la boca de un absceso periductal (periwhartonitis), en ocasiones con evacuación de la litiasis [51]. Los fenómenos infecciosos en los cálculos de la parte posterior del conducto de Wharton, o las litiasis intraglandulares se complican más bien con una sialoadenitis submaxilar. Esta tumefacción suprahioidea lateral, asociada a una sialorrea purulenta por el orificio del conducto, puede evolucionar, en ausencia del tratamiento adecuado, hacia una fístula cutánea crónica.

Figura 5. Aspecto endobucal en una submaxilitis litiásica izquierda. Tumefacción lingual unilateral, con turgencia del orificio del conducto de Wharton y sialorrea purulenta.

Figura 6. Litiasis submaxilar tras la extracción quirúrgica.

Figura 7. Litiasis submaxilar radiopaca vista en una radiografía oclusal.

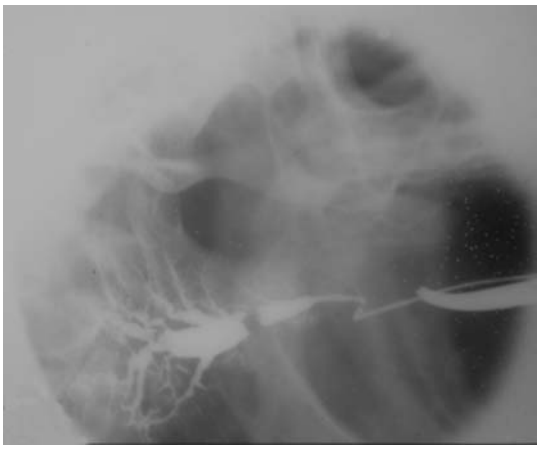

Figura 8. Sialografía que muestra una litiasis parotídea radiolúcida delimitada por el contraste, con dilatación del conducto proximal al cálculo.

El diagnóstico es clínico, al visualizar el cálculo retroorificial como un nódulo amarillento alargado que abomba la mucosa del suelo de la boca (Fig. 6). Los cálculos posteriores deben buscarse mediante palpación bidigital del suelo de la boca. Las radiografías en proyección oclusal (Fig. 7) y la desenfilada mandibular visualizan las litiasis cuando son radiopacas. En caso de normalidad de estas radiografías convencionales, la sialografía es indispensable para completar el estudio radiográfico, al mostrar la huella del cálculo y la dilatación proximal del conducto, que a veces es considerable. Esta técnica también ofrece la posibilidad de apreciar el valor funcional del parénquima glandular, sobre todo en caso de cronicidad de los trastornos, incluso aunque ahora se admite que una glándula de aspecto atrófico puede reanudar una hipofunción salival tras la liberación del obstáculo [52].

Litiasis parotídeas. Se distinguen de las submaxilares por su menor prevalencia, pero también por su carácter a menudo único y el pequeño volumen demostrado del cálculo. La localización parotídea de los fenómenos litiásicos es relativamente infrecuente, debido a la cierta escasez de fosfatos cálcicos que componen la saliva de esta glándula y a su pH más ácido.

Los trastornos litiásicos parotídeos aparecen más como episodios infecciosos en forma de parotiditis subaguda recidivante, tras una fase de latencia que puede ser prolongada, que por signos de obstáculo mecánico [27]. No obstante, en caso de existir signos de hernia o de cólico salival, se presentan por detrás de la rama mandibular. La sialoductitis del conducto de Stenon se sospecha ante un aspecto turgente y eritematoso de su orificio, con una sialorrea purulenta. El absceso periductal suele estar bien circunscrito y localizado en la región geniana. Por último, la parotiditis constituye la culminación de esta infección por vía ascendente. A menudo es un dato revelador y debe llevar a que se busque la existencia de una litiasis subyacente en los pacientes no debilitados, sobre todo ante la repetición de los episodios infecciosos.

Además, estas litiasis casi nunca son palpables, y su escasa densidad hace que el diagnóstico sea difícil con radiografías convencionales, en cuyo caso la sialografía alcanza todo su valor, al demostrar la imagen lagunar patognomónica del cálculo en el interior de un segmento ductal opacificado, que presenta una dilatación variable (Fig. 8).

De forma excepcional, es posible observar litiasis en localizaciones ectópicas de tejido glandular parotídeo [53].

Litiasis sublinguales y de las glándulas salivales accesorias. Las litiasis sublinguales se demuestran por un cuadro clínico similar a la sialoductitis del conducto de Wharton, con una tumefacción del suelo de la boca,

algo más lateral. Los hallazgos radiológicos, en la proyección oclusal, pueden mostrar calcificaciones laterales al conducto de Wharton. La fistulización tras la abscedación es frecuente y permite la curación [54].

Las litiasis de las glándulas salivales accesorias aparecen como un nódulo inflamatorio de la mucosa labial o comisural, con un trayecto por el que drena un material purulento. La exploración de dicho trayecto mediante una sonda permite palpar el cálculo, cuya exéresis con una incisión bajo anestesia local se realiza de forma muy sencilla [27].

Tratamiento de las sialolitiasis de las glándulas salivales principales

La intensidad del dolor y los riesgos de recidiva de los episodios de cólico salival justifican la aplicación de un tratamiento mediante sialogogos y antiespasmódicos. El tratamiento de la fase aguda inflamatoria se basa en una antibioticoterapia adecuada frente a cocos grampositivos y a la flora bucal, con una buena difusión salival (espiramicina), además de antiespasmódicos.

En las litiasis de la glándula submaxilar, en caso de colección en el suelo de la boca, el drenaje mediante una incisión a ese nivel bajo anestesia local permite la sedación del dolor y la extracción de la litiasis. El tratamiento radical etiológico, además de la extracción del cálculo retroorificial por una incisión bucal, exige la exéresis quirúrgica de la glándula afectada, en caso de cálculos posteriores o de infecciones crónicas recidivantes.

Para las litiasis de la glándula parótida, la exéresis del cálculo por vía bucal es posible cuando éste se localiza en el orificio. En caso contrario, la extirpación de los cálculos del segmento maseterino, y con más razón la de las litiasis intraglandulares, puede requerir una parotidectomía superficial, con las dificultades de disección del nervio facial, que se deben a la repetición de los episodios inflamatorios. En estos casos, la administración de antibióticos por vía general, los lavados ductales, los antiespasmódicos y los sialogogos, al favorecer las remisiones prolongadas, están indicados para conseguir la migración espontánea de los cálculos (a menudo únicos y de pequeño tamaño) hasta el orificio [27].

Desde la década de 1990, las técnicas no invasivas que emplean la litotricia extracorpórea (LEC) se aplican en la sialolitiasis [55] con excelentes resultados en la localización parotídea (75%) y moderados en la submaxilar (40%) [56]. El principal problema de esta técnica sigue siendo la eliminación incompleta de los restos fragmentarios de estas litiasis, sobre los que se pueden producir nuevos fenómenos de crecimiento cristalino por aposición de capas sucesivas de fosfato de calcio.

De forma paralela a la LEC se han desarrollado técnicas de endoscopia de los conductos de las glándulas salivales principales. Aparte de su interés diagnóstico, esta técnica permite la extracción directa mediante control visual de las litiasis menores de 3-4 mm de diámetro, gracias al instrumental en forma de cesta. En caso de litiasis de mayor tamaño, puede realizarse una fragmentación previa mediante láser o por LEC [52].

Sialitis globales: calcinosis salivales

Corresponden a concreciones parenquimatosas múltiples bilaterales, que suelen aparecer en mujeres de edad madura. En cada paciente sólo afectan a un tipo de glándulas salivales, con más frecuencia a las parótidas. Parece existir una relación estadística entre la presencia de estas calcificaciones y las alteraciones inmunitarias, como el síndrome de Sjögren [57].

El cuadro clínico corresponde a una tumefacción parotídea bilateral, simultánea o intermitente a la salida de saliva mucopurulenta por el orificio. Las proyecciones convencionales confirman el diagnóstico en forma de imágenes radiopacas múltiples bilaterales, y la sialografía muestra dilataciones irregulares de los canalículos, pero no de los conductos, como sucede en las litiasis, así como ectasias parenquimatosas en ovillo [58].

Los episodios inflamatorios se tratan mediante antibioticoterapia por vía general y las instilaciones locales de antibióticos por vía ductal permiten reducir su frecuencia.

■ Sialosis

Las sialosis son trastornos salivales crónicos de origen no infeccioso ni tumoral, que se manifiestan por hiperplasias y por un déficit salival. Esta entidad clínica agrupa, por una parte las alteraciones salivales de naturaleza distrófica y nutricional, clasificadas como sialosis no sistémicas y, por otra parte, diversas enfermedades sistémicas, donde la afectación de estas glándulas es más o menos frecuente.

Sialoadenosis no sistémicas

Todas las glándulas salivales pueden afectarse, pero son las parótidas las que lo hacen con más frecuencia, de forma bilateral y simétrica. La hipertrofia es asintomática en la mayoría de los casos. Desde el punto de vista histopatológico, existe un aspecto común de hipertrofia de los acinos glandulares, con una luz ductal virtual, descrita por Chomette [59], aunque sus causas son múltiples.

Etiología

Están implicados numerosos factores nutricionales y dietéticos:

- el exceso de alimentos ricos en almidón (pan, patatas) o la obesidad, por infiltración grasa de la glándula;
- la hipertrigliceridemia, que puede provocar seudosíndromes de Sjögren, con xerostomía, mialgias e hipertrofia parotídea. La biopsia de estos pacientes muestra tan sólo un infiltrado graso. La evolución es favorable con una desaparición completa del cuadro mediante un tratamiento hipolipidemiante, siempre que se normalice la trigliceridemia [60];
- la diabetes de tipo II, con sialomegalias moderadas, cuya patogenia no está aún aclarada, y puede ser simplemente secundaria a la obesidad que presentan estos pacientes. A la inversa, una hipertrofia parotídea puede ser un signo precoz de intolerancia a la glucosa;
- el etilismo crónico, sobre todo en la fase precirrótica, se acompaña en el 70-80% de los casos de una hipertrofia de las glándulas submaxilares, y más especialmente de las parótidas, lo que parece relacionado con la toxicidad por el alcohol y la desnutrición. Santolaria la describe como un signo patognomónico del origen etílico de la cirrosis [61]. Carda demuestra un aspecto histológico especial de las biopsias parotídeas en aquellos pacientes que presentan una cirrosis etílica [62]. Este último autor observa una acumulación de gránulos secretores de tamaño diferente que invaden el citoplasma de las células acinares, cuyo aspecto y disposición son irregulares. Asimismo, en la microscopia óptica y electrónica existen inclusiones lipídicas en las células acinares y en el parénquima glandular. Los conductos acinares son gruesos, lo que explica el aumento del volumen de la glándula. El

estudio de la secreción salival demuestra una hiperamilasemia y una disminución del pH bucal. La sialografía se caracteriza por el predominio de imágenes de los conductos eferentes y una débil opacificación parenquimatosa (aspecto de tipo ductal);
- la malnutrición y la desnutrición son responsables de parotidomegalias simétricas, flexibles y elásticas, debido a la hipoproteinemia y a la carencia de vitamina A. Pueden aparecer en las anorexias mentales, donde son recidivantes, siguiendo el ritmo de los ciclos menstruales en caso de que aún estén presentes, o de forma sobreañadida a los episodios más intensos de desnutrición. En el síndrome de disorexia-sialomegalia-amenorrea, descrito por Laudenbach, la sialomegalia y la amenorrea se deben a la hipoproteinemia [63]. En las enfermedades inflamatorias o infecciosas que originan malabsorción (enfermedad celíaca, disentería bacilar, enfermedad de Chagas, anquilostomiasis) puede encontrarse una hipertrofia no dolorosa. El kwashiorkor (malnurición proteicocalórica infantil africana) asocia parotidomegalia, hepatoesplenomegalia, trastornos cutáneos, edemas y alteraciones conductuales. La curación se produce tras varias semanas, gracias a una alimentación hiperproteica y rica en vitaminas A y PP. El mangy malgache, que aparece en zonas del altiplano, parece estar relacionado a la vez con la carencia proteica de las poblaciones que consumen de forma exclusiva batatas y con la toxicidad del ácido cianhídrico que contiene dicho tubérculo. La hiperplasia de las glándulas salivales es reversible con el cambio de la alimentación;
- la bulimia [64-69] se asocia de forma clásica a la hipertrofia indolora de las glándulas salivales (29% de los casos). Parece que el estímulo colinérgico asociado a los vómitos frecuentes activa las glándulas salivales [70]. El diagnóstico suele negarse por los pacientes, que presentan un perfil psicológico especial, próximo al de aquellos con anorexia. El diagnóstico se sugiere por la asociación de hiperamilasemia e hipopotasemia, así como de perimilólisis dental [71];
- la gota se asocia, en el 60% de los casos, a hipertrofias parotídeas crónicas, cuya interpretación es difícil, debido a la frecuente asociación a obesidad. Asimismo, aparecen episodios agudos de sialolitiasis en relación con los cristales de ácido úrico.

Se han descrito otras causas de forma típica: acromegalia, hipotiroidismo, atrofia testicular u ovárica, obesidad, lactancia y pancreatitis crónica.

Sialosis sistémicas

La hipertrofia de las glándulas salivales puede observarse en varias enfermedades sistémicas, en las que a veces es el modo de presentación. Antes de cualquier tratamiento, se puede orientar el diagnóstico mediante el análisis sistemático del contexto clínico (estado general, situación clínica), análisis sencillos de detección selectiva (hemograma y fórmula leucocítica, creatinina, proteína C reactiva, tira reactiva urinaria) y la colaboración con otros especialistas.

Síndrome de Sjögren

El síndrome de Gougerot-Sjögren es una enfermedad autoinmunitaria que afecta sobre todo a mujeres a partir de los 50 años.

Clínica [72]

Manifestaciones glandulares. Este trastorno se caracteriza por un síndrome seco otorrinoocular, responsable de una xerostomía y una xeroftalmía crónicas, auténticas enfermedades que suelen ser el motivo de consulta.

Se pueden afectar todas las glándulas salivales, pero las parótidas, que poseen más inclusiones linfáticas, son las que lo hacen de forma preferente. La tumefacción parotídea, episódica o crónica, que se observa en el 25-66% de los síndromes primarios y con poca frecuencia en las formas secundarias, es indolora y firme [73].

La sequedad ocular, que se demuestra mediante la prueba de Schirmer, con papel de filtro graduado, aparece en segundo lugar. La exploración clínica puede demostrar una queratitis punteada y alteraciones corneales. En las formas que no se identifican, pueden aparecer ulceraciones corneales, pero es infrecuente el déficit visual.

La afectación aislada de las glándulas lagrimales y submaxilares constituye el síndrome de Mikulicz.

Las otras glándulas exocrinas se afectan con menos frecuencia, pero a veces se aprecia sequedad de la orofaringe y traqueal, e incluso cutánea.

Manifestaciones extraglandulares. En alrededor de un 33% de los pacientes que presentan un síndrome de Sjögren primario se pueden encontrar poliartralgias frecuentes, y en menos casos una neumopatía intersticial, una nefritis intersticial, así como una afectación neurológica periférica o central, mientras que son poco habituales en los síndromes secundarios.

Cuadro III.
Biopsia de las glándulas salivales accesorias: clasificación histológica de Chisholm y Masson.

Estadio	Clasificación histológica de Chisholm y Masson
0	Sin infiltrados
1	Infiltrado moderado
2	Infiltrado moderado o menos de un foco por cada 4 mm^2
3	Un foco por cada 4 mm^2
4	Varios focos por cada 4 mm^2

Diagnóstico

La biopsia de las glándulas salivales (accesorias o sublinguales) proporciona un criterio diagnóstico mayor, si se encuentra una sialoadenitis linfocítica focal de clase 3 (al menos 50 células por campo de 4 mm) o 4 de la clasificación de Chisholm (Cuadro III).

La nueva clasificación diagnóstica americano-europea (puntuación histológica superior o igual a 1, equivalente a un estadio 3 o 4 de Chisholm y anticuerpos anti-SS-A/SS-B positivos) tiene una sensibilidad del 93% y una especificidad del 92% [74].

La sialografía se ha abandonado en la mayoría de los centros, pero durante mucho tiempo se ha considerado como una exploración de referencia. Se han descrito tres estadios de forma clásica [75]:
- *estadio 1,* de opacificación punteada (Fig. 9), que corresponde a pequeñas ectasias ductales con pocos linfocitos;
- *estadio 2,* de imágenes en gotas, con extravasaciones periductales moderadas que presentan un infiltrado linfocítico abundante, nodular o difuso;
- *estadio 3,* calificado de árbol muerto (Fig. 10), donde sólo se opacifican los conductos de mayor diámetro, lo que objetiva la destrucción y la esclerosis del parénquima salival.

En ocasiones la gammagrafía con tecnecio 99 es útil ante las dudas diagnósticas.

Los estudios de imagen, como la RM, se encuentran en fase de evaluación, pero no deberían modificar el tratamiento [76].

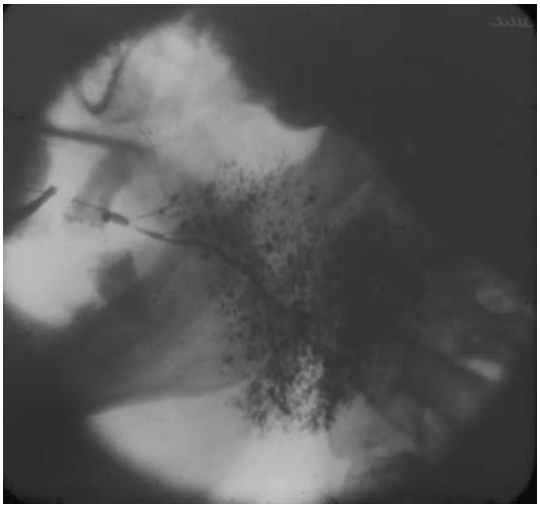

Figura 9. Aspecto sialográfico clasificado como de estadio 1 (opacificación parotídea punteada) en un síndrome de Sjögren.

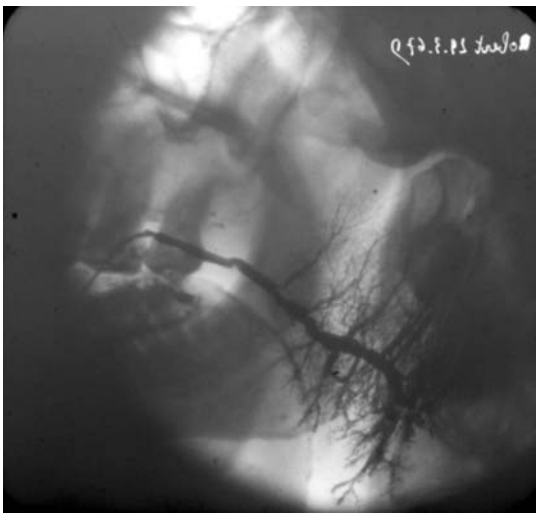

Figura 10. Aspecto sialográfico clasificado como estadio 3 (árbol parotídeo muerto) en un síndrome de Sjögren.

Las pruebas analíticas pueden mostrar una linfopenia o neutropenia y una hipergammaglobulinemia, por lo general policlonal. La búsqueda de factor reumatoide y los anticuerpos antinucleares suelen ser positivos. Los factores antinucleares tienen un elevado valor diagnóstico en un contexto de síndrome seco, si se dirigen contra los antígenos solubles: anticuerpos anti-SS-A (anti-Ro) o anti-SS-B (anti-La). Permiten descartar los síndromes secos que aparecen en el cuadro de infección por el virus de la inmunodeficiencia humana (VIH) y de la sarcoidosis.

Formas clínicas

La enfermedad de Gougerot-Sjögren es una exocrinopatía autoinmunitaria, por lo general de mujeres maduras en el período peri o posmenopáusico.

Las formas infantiles o del adulto joven son más infrecuentes.

El síndrome de Sjögren se clasifica como secundario si complica a otra enfermedad autoinmunitaria definida, como la poliartritis reumatoide, la esclerodermia, el lupus eritematoso sistémico, las miopatías inflamatorias o el síndrome de Sharp (enfermedad mixta del tejido conjuntivo). Se asocia de forma significativa a la tiroiditis de Hashimoto, o en menos casos a una enfermedad de Biermer o a una hepatopatía autoinmunitaria (cirrosis biliar primaria, hepatitis autoinmunitaria).

El síndrome de Sjögren es una afección relativamente benigna y poco evolutiva. No obstante, en algunos pacientes precede a la aparición de un linfoma de Hodgkin. El riesgo relativo de desarrollar esta hemopatía se estima en 44 veces superior al de la población general [77].

Tratamiento

Los tratamientos sintomáticos frente al síndrome seco suelen ser decepcionantes.

Entre los diferentes tratamientos empleados para disminuir la infiltración linfocítica, la hidroxicloroquina no ha demostrado su eficacia clínica en un ensayo frente a placebo. En la medida de lo posible, los inmunosupresores (ciclofosfamida, azatioprina) deben evitarse, debido al riesgo de inducir linfomas (no demostrado por el metotrexato). Los tratamientos más recientes, como los anticuerpos anti-factor de necrosis tumoral α (anti-TNF-α), no parecen más activos en este síndrome [78]. El empleo de anticuerpos monoclonales anti-CD20 (rituximab) está en fase de evaluación.

Linfomas no Hodgkin [79-81]

Linfomas no Hodgkin asociados al síndrome de Sjögren o al virus de la hepatitis C

En un síndrome de Sjögren, algunos signos hablan a favor del desarrollo de un linfoma, como el desarrollo de una tumefacción parotídea persistente, púrpura, leucopenia, crioglobulinemia o una disminución de la fracción C4 del complemento.

Estos linfomas suelen ser de bajo grado de malignidad y de fenotipo B. Se desarrollan a partir de la zona marginal del ganglio, a la que pertenece el tejido linfoide asociado a mucosas (MALT). Su topografía es uni o bilateral, localizada en la región cervical, y afecta a las glándulas salivales, lagrimales y a veces al tiroides, el pulmón o el tubo digestivo (relación con *Helicobacter pylori* en los linfomas gástricos).

Su tratamiento más habitual es de tipo locorregional, basado en la exéresis quirúrgica, que se completa en ocasiones mediante radioterapia.

Linfomas agresivos magnocelulares

Pueden presentar un fenotipo B y complican los linfomas de la zona marginal (equivalente del síndrome de Richter).

De forma más excepcional, muestran un fenotipo NK ($CD2^+$ $CD3^-$ $CD56^+$) como los linfomas de la región nasal, observados sobre todo en Asia, y tienen un pronóstico muy desfavorable.

Amiloidosis [82]

La amiloidosis es una enfermedad de sobrecarga, que se caracteriza por depósitos tisulares de una sustancia amorfa hialina extracelular, que se tiñe con rojo Congo y que presenta una estructura plegada β en la microscopia electrónica.

La amiloidosis que se localiza en las glándulas salivales es sobre todo la de tipo AL, caracterizada por depósitos de cadenas ligeras de las inmunoglobulinas, con tumefacciones bilaterales indoloras de las glándulas submaxilares o parótidas. Es clásica la aparición de claudicación intermitente de la mandíbula, como en la enfermedad de Horton.

La biopsia de las glándulas salivales accesorias es un buen método diagnóstico de la amiloidosis AL, con una sensibilidad próxima al 70%.

La amiloidosis AL puede ser primaria o asociada al mieloma múltiple.

Sarcoidosis y otras granulomatosis sistémicas [83]

La enfermedad de Besnier-Boeck-Schaumenn es una granulomatosis sistémica de causa desconocida, que se caracteriza por la afectación mediastínica y pulmonar, junto a una infiltración granulomatosa epitelial-magnocelular sin necrosis caseosa.

Clínica

La afectación de las glándulas salivales es un hecho clásico, presente en el 4-30% de los casos, según las series [84]. Se caracteriza por la infiltración inespecífica de las glándulas parótidas, asociada a una uveítis y parálisis facial que caracterizan el síndrome de Heerfordt.

Todos los órganos pueden afectarse, sobre todo el ojo, las articulaciones, el sistema nervioso central o la piel.

Diagnóstico positivo

La biopsia de las glándulas salivales accesorias o sublinguales es un estudio diagnóstico sencillo y no invasivo de la sarcoidosis, que es positivo en casi el 60% de los casos.

Los estudios analíticos son inespecíficos (síndrome inflamatorio, linfopenia, hipergammaglobulinemia policlonal), e incluso normales.

La elevación de la enzima convertidora de angiotensina (poco específica), y sobre todo la hipercalcemia (por secreción inadecuada de vitamina D), sólo tienen un valor orientativo.

Diagnóstico diferencial

El diagnóstico diferencial debe eliminar las demás granulomatosis sistémicas, sobre todo infecciosas (tuberculosis, sífilis) o la granulomatosis de Wegener.

Las lesiones granulomatosas, similares a la sarcoidosis, pueden observarse en ciertas inmunodepresiones primarias (a veces de revelación tardía en la edad adulta), entre ellas la inmunodepresión combinada variable (IDCV), caracterizada por infecciones recidivantes de la región otorrinolaringológica (ORL) y la hipogammaglobulinemia inexplicada (inferior a 5 g/l en la electroforesis de las proteínas séricas).

La infiltración granulomatosa de las glándulas salivales puede aparecer de forma excepcional en la enfermedad de Crohn. El contexto clínico suele permitir el diagnóstico.

Granulomatosis de Wegener y otras vasculitis sistémicas

Entre las vasculitis sistémicas, la granulomatosis de Wegener es la que presenta manifestaciones ORL con más frecuencia. La afectación de las glándulas salivales es poco habitual (menos del 3% de los casos), y se centra sobre todo en la glándula parótida [85], en forma de una tumefacción seudotumoral con parálisis facial ocasional.

La afectación de las glándulas salivales es excepcional en las demás vasculitis sistémicas. Se han descrito algunos casos anecdóticos en la enfermedad de Horton, en el síndrome de Kawasaki, en la panarteritis nudosa o en la púrpura reumatoide.

Infecciones virales

Retrovirus: virus de la inmunodeficiencia humana y HTLV1

Clínica. Las infecciones retrovirales deben buscarse de forma sistemática ante un síndrome seco o en toda manifestación salival inexplicada. La infección por el VIH puede asociarse a una hipertrofia bilateral indolora de las glándulas salivales submaxilares y sublinguales en un primer momento (síndrome de linfocitosis infiltrativa difusa) [86, 87], y la aparición de la afectación parotídea manifiesta la progresión de la enfermedad. Debido a la presencia de otros virus con tropismo epitelial, como el de Epstein-Barr (VEB) y el citomegalovirus (CMV), la patogenia de estas alteraciones salivales no se ha establecido con claridad.

La hipertrofia parotídea puede adoptar en ocasiones un aspecto seudotumoral. Las pruebas de imagen (ecografía, RM) son características, con la visualización del contenido quístico de estos múltiples nódulos. La patogenia de esta hiperplasia linfoide quística se explica según dos hipótesis: los quistes se desarrollarían a partir de inclusiones salivales en los ganglios intraparotídeos, o bien a partir de una lesión linfoepitelial del parénquima glandular.

Diagnóstico diferencial. En este contexto, se debe descartar una localización infecciosa (sobre todo por micobacterias atípicas, citomegalovirus o criptococos), o un linfoma no Hodgkin.

Los quistes linfoepiteliales múltiples presentan problemas de diagnóstico diferencial con los tumores de Warthin, que pueden ser múltiples, sobre todo porque en la hiperplasia linfoide quística la afectación de la parótida contralateral suele aparecer tras varios meses.

Histología. Puede encontrarse:

- una infiltración linfoide global de la glándula por linfocitos T $CD8^+$, al contrario del síndrome de Sjögren;
- quistes linfoepiteliales múltiples, que caracterizan la hiperplasia linfoide quística, y que pueden punciónarse mediante aguja fina.

Tratamiento. El tratamiento definitivo de los quistes linfoepiteliales se basaría en la exéresis quirúrgica de las glándulas afectadas, lo que se realiza en pocas ocasiones, porque la cuádruple terapia antirretroviral permite una regresión de las lesiones en la mayoría de los pacientes, sin riesgo para el nervio facial. La evacuación del contenido de los quistes, realizada de forma aislada, es ineficaz.

Otras formas virológicas. También se han descrito infiltraciones salivales en el VIH de tipo 2 (África occidental) y en el virus HTLV1 (responsable de la leucemia-linfoma T y de la paraparesia espástica tropical), encontrado en Japón, África central y en el Caribe.

Virus de la hepatitis C

Este virus se acompaña de un síndrome seco y de manifestaciones autoinmunitarias, por lo que puede imitar un síndrome de Sjögren.

Tumefacciones excepcionales de las glándulas salivales

Enfermedad de Kimura [88]

La enfermedad de Kimura, o hiperplasia angiolinfoide con eosinofilia, es una afección propia de varones jóvenes, originaria del sudeste de Asia. Se caracteriza por una infiltración de los ganglios cervicales y de las glándulas salivales (Fig. 11), sobre todo de la parótida (Fig. 12) y de los nódulos cutáneos. Desde el punto de vista histológico, se caracteriza por una hiperplasia de los centros germinales, una infiltración paracortical por eosinófilos y un aumento de las vénulas poscapilares.

Causas infecciosas

Sólo se citarán algunas causas infecciosas especiales, que siempre se deben tener en cuenta ante una infiltración salival inexplicada. Además de los agentes piógenos, las más frecuentes siguen siendo las paperas, la

Figura 11. Hipertrofia marcada de las glándulas salivales accesorias palatinas, en un paciente con enfermedad de Kimura.

Figura 12. Hipertrofia parotídea bilateral asimétrica, en el mismo paciente.

sífilis (cuya frecuencia presenta un claro aumento), la tuberculosis y las micobacterias atípicas, así como las parotiditis por CMV. Las causas parasitarias, como la histoplasmosis o la coccidioidomicosis, son excepcionales, al igual que la enfermedad por arañazo de gato *(Barthonella henselae)* o la actinomicosis.

Histiocitosis de Langerhans y no de Langerhans

La histiocitosis de Langerhans (antigua histiocitosis X) se caracteriza por una infiltración tisular debida a células dendríticas (las células de Langerhans).

La enfermedad de Rosai-Dorfmann, o histiocitosis sinusal con linfadenopatía masiva [89], es una enfermedad por depósito adquirida, caracterizada por una infiltración tisular por histiocitos y células espumosas y multinucleadas.

Enfermedad de Castleman [90]

La enfermedad de Castleman, también denominada hiperplasia linfoide angiofolicular, se define por su aspecto histológico. Desde el punto de vista clínico, puede tratarse de una forma localizada seudotumoral de adultos jóvenes, sobre todo mediastínica, abdominal, o a veces ganglionar o salival.

Bibliografía

[1] *Steno and Brain research in the Seventeenth Century*. Oxford: Pergamon press; 1968.

[2] Du Toit D, Nortje C. Salivary glands: applied anatomy and clinical correlates. *SADJ* 2004;**59**:65-6 (69–71, 73–4).

[3] Piette E. Pathologie des glandes salivaires. In: *Traité de pathologies buccale et maxillofaciale*. Bruxelles: De Boeck; 1991. p. 1084-160.

[4] Hodgson TA, Shah R, Porter SR. The investigation of major salivary gland agenesis: a case report. *Pediatr Dent* 2001;**23**: 131-4.

[5] Fracaro MS, Linnett VM, Hallett KB, Savage NW. Submandibular gland aplasia and progressive dental caries: a case report. *Aust Dent J* 2002;**47**:347-50.

[6] Stevanov L. A child with congenital skin fistula of the sublingual salivary gland. *Stomatologiia (Mosk)* 1989;**71**: 34-5 [abstract].

[7] Banerjee AR, Soames JV, Birchall JP, Reid C, Bray RJ. Ectopic salivary gland tissue in the palatine and lingual tonsil. *Int J Pediatr Otorhinolaryngol* 1993;**27**:159-62.

[8] Shinohara M, Harada T, Nakamura S, Oka M, Tashiro H. Heterotopic salivary gland tissue in lymph nodes of the cervical region. *Int J Oral Maxillofac Surg* 1992;**21**:166-71.

[9] Ha SL, Shin JE, Yoon TH. Salivary gland choristoma of the middle ear: a case report. *Am J Otolaryngol* 2000;**21**:127-30.

[10] Downs-Kelly E, Hoschar AP, Prayson RA. Salivary gland heterotopia in the rectum. *Ann Diagn Pathol* 2003;**7**:124-6.

[11] de Courten A, Kuffer R, Samson J, Lombardi T. Anterior lingual mandibular salivary gland defect (Stafne defect) presenting as a residual cyst. *Oral Surg Oral Med Oral Pathol Oral Radiol Endod* 2002;**94**:460-4.

[12] Dorman M, Pierse D. Ectopic salivary gland tissue in the anterior mandible: a case report. *Br Dent J* 2002;**193**:571-2.

[13] Thie NM, Kato T, Bader G, Montplaisir JY, Lavigne GJ. The significance of saliva during sleep and the relevance of oromotor movements. *Sleep Med Rev* 2002;**6**:213-27.

[14] Rosivack RG. comparison of submandibular/sublingual salivary flow rates in children and adolescents. *J Dent Child* 2004;**71**:38-40.

[15] Wolff A, Ofer S, Raviv M, Helft M, Cardash HS. The flow rate of whole and submandibular/sublingual gland saliva in patients receiving replacement complete dentures. *J Oral Rehabil* 2004;**31**:340-3.

[16] Klutmann S, Bohuslavizki KH, Kroger S, Bleckmann C, Brenner W, Mester J, et al. Quantitative salivary gland scintigraphy. *J Nucl Med Technol* 1999;**27**:20-6.

[17] Riley CM, Day RL, Greeley DM, Lanford WS. Central autonomic dysfunction with defective lacrymation. *Pediatrics* 1949;**3**:468-81.

[18] Abdollahi M, Radfar M. A review of drug-induced oral reactions. *J Contemp Dent Pract* 2003;**4**:10-31.

[19] Reimann HA, Lindquist JN. Periodic sialorrhea; report of a case. *JAMA* 1952;**149**:1465-7.

[20] Hockstein NG, Samadi DS, Gendron K, Handler SD. Sialorrhea: a management challenge. *Am Fam Physician* 2004;**69**:2628-34.

[21] De M, Adair R, Golchin K, Cinnamond MJ. Outcomes of submandibular duct relocation: a 15-year experience. *J Laryngol Otol* 2003;**117**:821-3.

[22] Ondo WG, Hunter C, Moore W. A double-blind placebo-controled trial of botulinum toxin B for sialorrhea in Parkinson's disease. *Neurology* 2004;**62**:37-40.

[23] Ellies M, Gottstein U, Rohrbach-Volland S, Arglebe C, Laskawi R. Reduction of salivary flow with Botulinum Toxin: extended report on 33 patients with drooling, salivary fistulas and sialadenitis. *Laryngoscope* 2004;**114**:1856-60.

[24] Cassolato SF, Turnbull RS. Xerostomia: clinical aspects and treatment. *Gerodontology* 2003;**20**:64-77.

[25] Wolff A, Herscovici D, Rosenberg M. A simple technique for the determination of salivary gland hypofunction. *Oral Surg Oral Med Oral Pathol Oral Radiol Endod* 2002;**94**:175-8.

[26] Guggenheimer J, Moore PA. Xerostomia: etiology, recognition and treatment. *J Am Dent Assoc* 2003;**134**: 548-50.

[27] Dechaume M, Grellet M, Laudenbach P, Payen J. Maladies des glandes salivaires. In: *Précis de stomatologie*. Paris: Masson; 1980. p. 269-99.

[28] Porter SR, Scully C, Hegarty AM. An update of the etiology and management of xerostomia. *Oral Surg Oral Med Oral Pathol Oral Radiol Endod* 2004;**97**:28-46.

[29] Baumann H, Meyer P, Winter K, Lorentz G. Sialochemical and morphology studies of the submandibular gland of the diabetic patient- a contribution to diabetic sialadenosis. *Laryngol Rhinol Otol (Stuttg)* 1985;**64**:542-6.

[30] Kalk WW, Vissink A, Stegenga B, Bootsma H, Nieuw Amerongen AV, Kallenberg CG. Sialometry and sialochemistry: a non-invasive approach for diagnosing Sjögren's syndrome. *Ann Rheum Dis* 2002;**61**:137-44.

[31] Singh B, Shaha A. Traumatic submandibular salivary gland fistula. *J Oral Maxillofac Surg* 1995;**53**:338-9.

[32] von Lindern JJ, Niederhagen B, Appel T, Berge S, Reich RH. New prospects in the treatment of traumatic and post-operative parotid fistulas with type A botulinum toxin. *Plast Reconstr Surg* 2002;**109**:2443-5.

[33] Jinbu Y, Kusama M, Itoh H, Matsumoto K, Wang J, Noguchi T. Mucocele of the glands of Blandin-Nuhn: clinical and histopathologic analysis of 26 cases. *Oral Surg Oral Med Oral Pathol Oral Radiol Endod* 2003;**95**:467-70.

[34] Zhao YF, Jia Y, Chen XM, Zhang WF. Clinical review of 580 ranulas. *Oral Surg Oral Med Oral Pathol Oral Radiol Endod* 2004;**98**:281-7.

[35] Kirsch CM, Shinn J, Porzio R. Pneumoparotid due to spirometry. *Chest* 1999;**116**:1475-8.

[36] Strowbridge NF. Acute salivary gland enlargement following instrumentation of the upper airway. *J R Army Med Corps* 1987;**133**:163-5.

[37] APPIT. In: Pilly E, editor. *Oreillons*. Montmorency: 2M2 édition; 1994. p. 505-7.

[38] APPIT. In: Pilly E, editor. *Infections à herpes virus : herpes cutanéomuqueux, varicelle, zona, infections à Epstein Barr, infections à CMV*. Montmorency: 2M2 édition; 1994. p. 442-556.

[39] APPIT. In: Pilly E, editor. *Angines*. Montmorency: 2M2 édition; 1994. p. 90-2.

[40] Pinto A, De Rossi SS. Salivary gland disease in pediatric HIV patients: an update. *J Dent Child* 2004;**71**:33-7.

[41] Brook I. Acute bacterial suppurative parotitis: microbiology and management. *J Craniofac Surg* 2003;**14**:37-40.

[42] Nahlieli O, Shacham R, Shlesinger M, Eliav E. Juvenile recurrent parotitis: a new method of diagnosis and treatment. *Pediatrics* 2004;**114**:9-12.

[43] Antoniades D, Harrison JD, Epivatianos A, Papanayotou P. Treatment of chronic sialadenitis by intraductal penicilline or saline. *J Oral Maxillofac Surg* 2004;**62**:431-4.

[44] Ataman M, Sozeri B, Ozcelik T, Gedikoglu G. Tuberculosis of the parotid salivary gland. *Auris Nasus Larynx* 1992;**19**: 271-3.

[45] Cox HJ, Brightwell AP, Riordan T. Non-tuberculous mycobacterial infections presenting as salivary gland masses in children: investigation and conservative management. *J Laryngol Otol* 1995;**109**:525-30.

[46] Hira SK, Hira RS. Parotitis with secondary syphilis: a case report. *Br J Vener Dis* 1984;**60**:121-2.

[47] Irie T, Maeda Y, Aida T, Sumitani K, Nagumo M, Tachikawa T. Multiple granulomatous inflammation in the minor salivary glands: a proposed new entity, allergic granulomatous sialadenitis. *Pathol Int* 2004;**54**:850-3.

[48] Dechaume M, Grellet M, Laudenbach P, Payen J. Pathologie iatrogénique en stomatologie. In: *Précis de stomatologie*. Paris: Masson; 1980. p. 382-91.

[49] Laudenbach P, Goldcher JJ, Bonnet P, Jabbour M, Deboise A. Mégacanaux salivaires bilatéraux idiopathiques. *Rev Stomatol Chir Maxillofac* 1985;**86**:408-13.

[50] Kasaboglu O, Er N, Tumer C, Akkocaoglu M. Micromorphology of sialoliths in submandibular salivary gland: a scanning electron microscope and X-ray diffraction analysis. *J Oral Maxillofac Surg* 2004;**62**:1253-8.

[51] Sutay S, Erdag TK, Ikiz AO, Guneri BA. Large submandibular gland calculus with perforation of the floor of the mouth. *Otolaryngol Head Neck Surg* 2003;**128**:587-8.

[52] Katz P. Nouvelles techniques de traitements des lithiases salivaires : sialendoscopie et lithotripsie extra-corporelle. À propos de 1773 cas. *Ann Otolaryngol Chir Cervicofac* 2004; **121**:123-32.

[53] Bahadir O, Caylan R, Bektas D, Korkmaz O. Sialolithiasis of an accessory parotid gland. *Ann Otol Rhinol Laryngol* 2004; **113**:52-4.

[54] Hong KH, Yang YS. Sialolithiasis in the sublingual gland. *J Laryngol Otol* 2003;**117**:905-7.

[55] Escudier MP, Brown JE, Drage NA, McGurk M. Extracorporeal shockwave lithotripsy in the management of salivary calculi. *Br J Surg* 2003;**90**:482-5.

[56] Capaccio P, Ottaviani F, Manzo R, Schindler A, Cesana B. Extracorporeal lithotripsy for salivary calculi: a long-term clinical experience. *Laryngoscope* 2004;**114**:1069-73.

[57] Laudenbach P, Godeau P, Wechsler B, Tran CP. Calcinose salivaire et contexte immunitaire. *Rev Stomatol Chir Maxillofac* 1977;**78**:199-206.

[58] Laudenbach P, Bonneau E, Top T, Tran CP. Calcinoses salivaires. *J Radiol Electrol Med Nucl* 1977;**58**:413-8.

[59] Chomette G, Auriol M, Kartouche B, Koulibaly M, Guilbert F. Sialadenose parotidienne. Étude histoenzymologique et ultrastructurale. *Rev Stomatol Chir Maxillofac* 1985;**86**: 404-7.

[60] Sheikh JS, Sharma M, Kunath A, Fritz DA, Glueck CJ, Hess EV. Reversible parotid enlargement and pseudo-Sjogren's syndrome secondary to hypertriglyceridemia. *J Rheumatol* 1996;**23**:1288-91.

[61] Santolaria F, Castilla A, Gonzalez-Reimers E. Alcohol intake in a rural village: physical signs and biological markers predicting excessive consumption in apparently healthy people. *Alcohol* 1997;**14**:9-19.

[62] Carda C, Gomez de Ferraris ME, Arriaga A, Carranza M, Peydro A. Alcoholic parotid sialosis: a structural and ultrastructural study. *Med Oral* 2004;**9**:24-32.

[63] Laudenbach P, Mauvais-Jarvis P, Simon D, Boccon-Gibod L. Le syndrome dysorexie-sialomégalie-aménorrhée. *Rev Stomatol Chir Maxillofac* 1978;**79**:451-65.

[64] Vavrina J, Muller W, Gebbers JO. Enlargement of salivary glands in bulimia. *J Laryngol Otol* 1994;**108**:516-8.

[65] Ogren FP, Huerter JV, Pearson PH, Antonson CW, Moore GF. Transient salivary gland hypertrophy in bulimics. *Laryngoscope* 1987;**97**:951-3.

[66] Mandel L, Abai S. Diagnosing bulimia nervosa with parotid gland swelling. *J Am Dent Assoc* 2004;**135**:613-6.

[67] Kinzl J, Biebl W, Herold M. Hyperamylasemia and salivary gland enlargements in patients with eating disorders. *J Clin Psychiatry* 1991;**52**:139-40.

[68] Buchanan JA, Fortune F. Bilateral parotid enlargement as a presenting feature of bulimia nervosa in a post-adolescent male. *Postgrad Med J* 1994;**70**:27-30.

[69] Adams RA, Ruff JC. Oral signs and symptoms in the diagnosis of bulimia. *J Am Dent Assoc* 1986;**113**:761-4.

[70] Rauch S, Herzog D. Parotidectomie for bulimia: a dissenting view. *Am J Otolaryngol* 1987;**8**:376-80.

[71] Hasler JF. Parotid enlargement: a presenting sign in anorexia nervosa. *Oral Surg Oral Med Oral Pathol* 1982;**53**:567-73.

[72] Moutsopoulos HM. Sjögren's syndrome. In: *Harrisson's principles of internal medicine*. New York: McGraw-Hill; 2005. p. 1990-2.

[73] Manoussakis MN, Moutsopoulos HM. Sjögren's syndrome: auto-immune epithelitis. *Baillieres Clin Rheumatol* 2000; **7**:113-7.

[74] Vitali C, Bombardieri S, Jonsson R, Moutsopoulos HM, Alexander EL, Carson SE. Classification criteria for Sjögren's syndrome; a revised version of the European criteria proposed by the American-European Consensus Group. *Ann Rheum Dis* 2002;**61**:554-8.

[75] Laudenbach P, Le Charpentier Y, Szpirglas H. Pathologie salivaire médicale. *Encycl Méd Chir* (Elsevier SAS, Paris), Oto-rhino-laryngologie, (20-628-A-10), 1994: 22p.

[76] Niamelä RK, Pääkkö E, Suramo I, Takalo R, Hakala M. Magnetic resonance sialography of parotid in primairy Sjögren's syndrome. *Arthritis Care Res* 2001;**45**:512-8.

[77] Mahoney EJ, Spiegel JH. Sjögren's disease. *Otolaryngol Clin North Am* 2003;**36**:733-45.

[78] Mariette X. Inefficacy of infliximab in primary Sjögren's syndrome. *Arthritis Rheum* 2004;**50**:1270-6.
[79] Royer B, Cazals-Hatem D, Sibilia J, Agbalika F, Cayuelan JM, Soussi T, et al. Lymphomas in patients with Sjögren's syndrome are marginal zone B-cell neoplasm, arise in diverse extranodal and nodal sites, and are not associated with viruses. *Blood* 1997;**90**:766-75.
[80] Ioannidis JP, Vassiliou VA, Moutsopoulos HM. Long-term risk of mortality and lymphoproliferative disease and predictive classification of primary Sjögren's syndrome. *Arthritis Rheum* 2002;**46**:741-7.
[81] Ambrosseti A, Zanotti R, Pattaro C, Lenzi L, Chilosi M, Caramaschi P, et al. Most cases of primary salivary mucosa-associated lymphoid tissue lymphoma are associated either with Sjögren syndrome or hepatitis C virus infection. *Br J Haematol* 2004;**126**:43-9.
[82] Nandapalan V, Jones TM, Morar P, Clark AH, Jones AS. Localized amiloidosis of the parotid gland: a case report and review of the localized amyloidosis of the head and neck. *Head Neck* 1998;**20**:73-8.
[83] Hunninghake GW, Costabel U, Ando M, Baughman R, Cordier JF, Du Bois R. Statement on sarcoidosis. *Am J Respir Crit Care Med* 1999;**160**:736-55.
[84] James DG, Sharma OP. Parotid gland sarcoidosis. *Sarcoidosis Vasc Diffuse Lung* 2000;**17**:27-32.
[85] Chegar BE, Kelley RT. Wegener's granulomatosis presenting as unilateral parotid enlargement. *Laryngoscope* 2004;**114**: 1730-3.
[86] Kazi S, Cohen PR, Williams F, Schempp R, Reveille JD. The diffuse infitrative lymphocytosis syndrome: clinical and immunologenetic features in 35 patients. *AIDS* 1996;**10**: 385-91.
[87] Vargas PA, Mauad T, Bohm GM, Saldiva PH, Almeida OP. Parotid gland involvement in advanced AIDS. *Oral Dis* 2003; **9**:55-61.
[88] Chen H, Thompson LD, Aguilera NS, Abbondanzo SL. Kimura disease: a clinicopathologic study of 21 cases. *Am J Surg Pathol* 2004;**28**:505-13.
[89] Juskevicius R, Finley JL. Rosai-Dorfman disease of the parotid gland: cytologic and histopathologic findings with immunohistochemical correlation. *Arch Pathol Lab Med* 2001;**125**:1348-50.
[90] Somdas MA, Ketenci I, Bicer S, Senturk M, Guney E. Castelman's disease as an unusual neck mass: case report. *Ann Otol Rhinol Laryngol* 2004;**113**:459-61.

B. Bourgeois (benedicte.bourgeois@chu-nantes.fr).
Clinique ORL, CHU de Nantes, Hôtel-Dieu, 1, place A. Ricordeau, 44000 Nantes, France.

A. Masseau.
M. Hamidou.
Service de médecine interne, CHU de Nantes, Hôtel-Dieu, 1, place A. Ricordeau, 44000 Nantes, France.

C. Beauvillain de Montreuil.
Clinique ORL, CHU de Nantes, Hôtel-Dieu, 1, place A. Ricordeau, 44000 Nantes, France.

Cualquier referencia a este artículo debe incluir la mención del artículo original: Bourgeois B., Masseau A., Hamidou M., Beauvillain de Montreuil C. Pathologie salivaire médicale. EMC (Elsevier SAS, Paris), Oto-rhino-laryngologie, 20-628-A-10, 2006.

Disponible en www.emc-consulte.com (sitio en francés)
Título del artículo: **Pathologie salivaire médicale**

Algoritmos · Ilustraciones complementarias · Vídeos / Animaciones · Aspectos legales · Información al paciente · Informaciones complementarias · Autoevaluación